TEMÁTICA

08 de Outubro 2018

Cristina Roque Ferreira
(Interna de Radiologia 3º ano)

Serviço de Imagem Médica do CHUC
Director de Serviço: Prof. Doutor Paulo Donato

Breast Smart Biopsy System

Com a parceria da Bard Portugal® - Sandra Almendra Rei (Delegada de Portugal).

Como estudar uma lesão da mama?

O BI-RADS foi desenvolvido para:

-Padronizar o relatório

-Reduzir a variabilidade de interpretações

-Facilitar a monitorização dos achados

Ele contém um léxico de terminologias padronizadas, tanto para mamografias, como estudo por ecografia e por ressonância magnética.

- A última atualização é de 2013.

BI-RADS

1) Indicação para o estudo
(Rastreio ? ou diagnóstico de lesões palpáveis ou controlo de lesões conhecidas).

Factores de Risco para Cancro da Mama:
-Sexo Feminino
-Idade >45 anos
-História familiar de cancro da mama (<50anos) ou do sexo masculino
-Menarca precoce
-Menopausa tardia
-Nuliparidade
-Primeiro filho > 30 anos
-BRCA1 ou 2 positivo

- A avaliação final deve ser feita para cada mama.

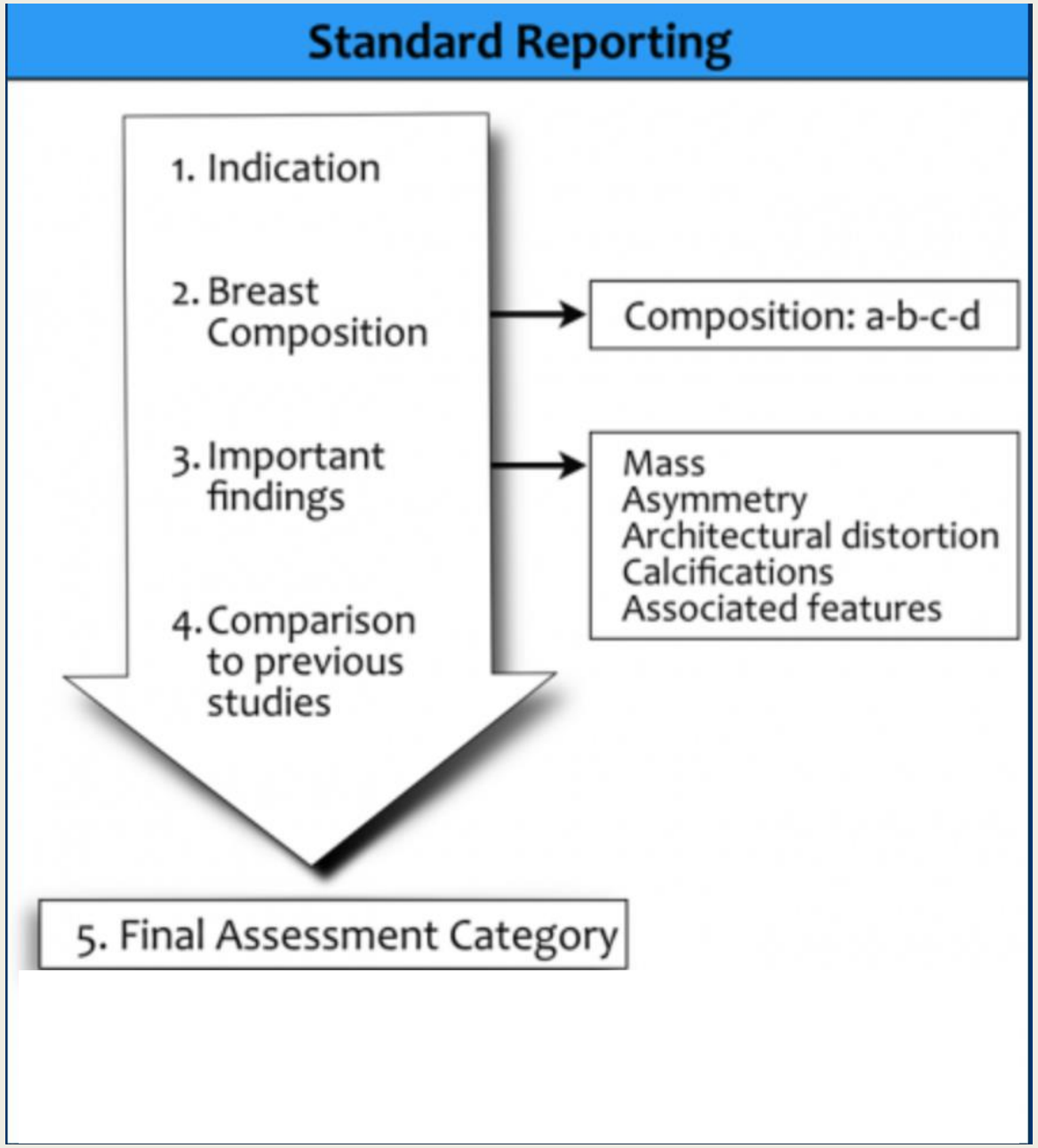

Fonte: radiologyassistant

Rastreio do Cancro da Mama em Portugal

O Programa de Rastreio de Cancro da Mama utiliza sobretudo unidades móveis que se deslocam de 2 em 2 anos aos concelhos de todo o país.

São enviadas cartas-convites às mulheres em idade rastreável (50-69 anos) inscritas nas Unidades de Saúde para realizar uma mamografia (exame gratuito).

Esse exame radiológico é estudado por 2 radiologistas que, em caso de dúvida, chamam a mulher a uma consulta clínica de aferição.

Se subsistirem dúvidas, são encaminhadas para instituições hospitalares onde realizarão biópsia para um diagnóstico final histológico.

BI-RADS

Mamografia	
Composição da mama	a) lipomatosa
	b) fibrolipomatosa
	c) fibroglandular heterogeneamente densa
	d) extremamente densa
Massa	Forma: oval, redonda ou irregular
	Margens: circunscrita, indistinta, microlobulada, espiculada.
	Densidade: gordura, baixa densidade, isodensa ou alta densidade.
Assimetria	Global ou focal (entre as duas mamas).
Distorção arquitectural	Sem massa evidente (relacionar com antecedentes: pós cirúrgica, traumática ou tumoral).
Calcificações	Benignas: cutâneas, vasculares, popcorn, em leite de cálcio, redondas.
	Suspeitas: 1.Amorfas (4b) 2.grosseiramente heterogéneas (4b) 3.finas pleomórficas (4b) 4.finas lineares/ramificadas (4c)
	Distribuição: difusa, regional, agrupadas, lineares, segmentares.
Características associadas	Retracção pele ou mamilar, espessamento cutâneo, adenopatias.

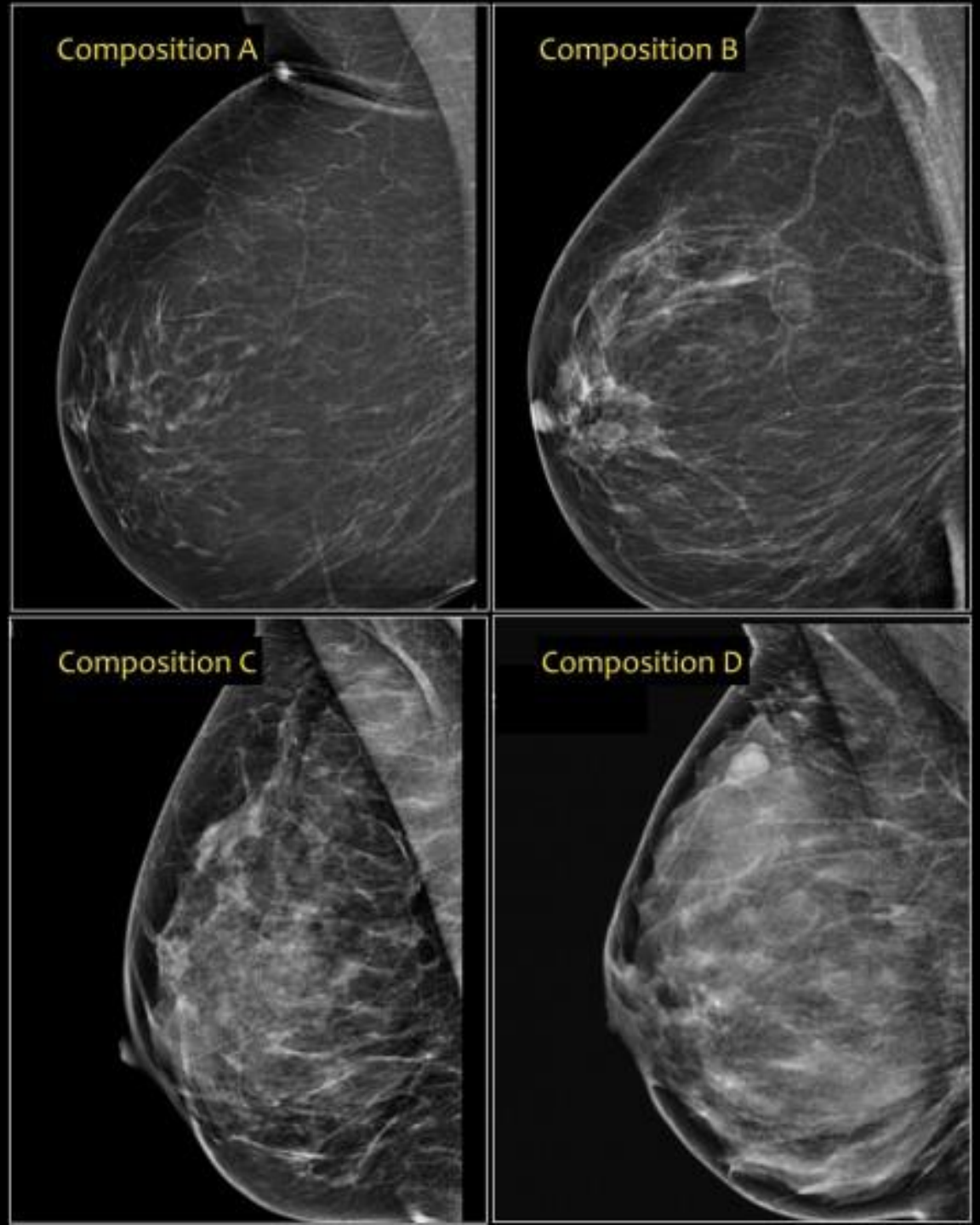

COMPOSIÇÃO
a) lipomatosa
b) fibrolipomatosa
c) fibroglandular heterogeneamente densa
d) extremamente densa

Fonte: radiologyassistant

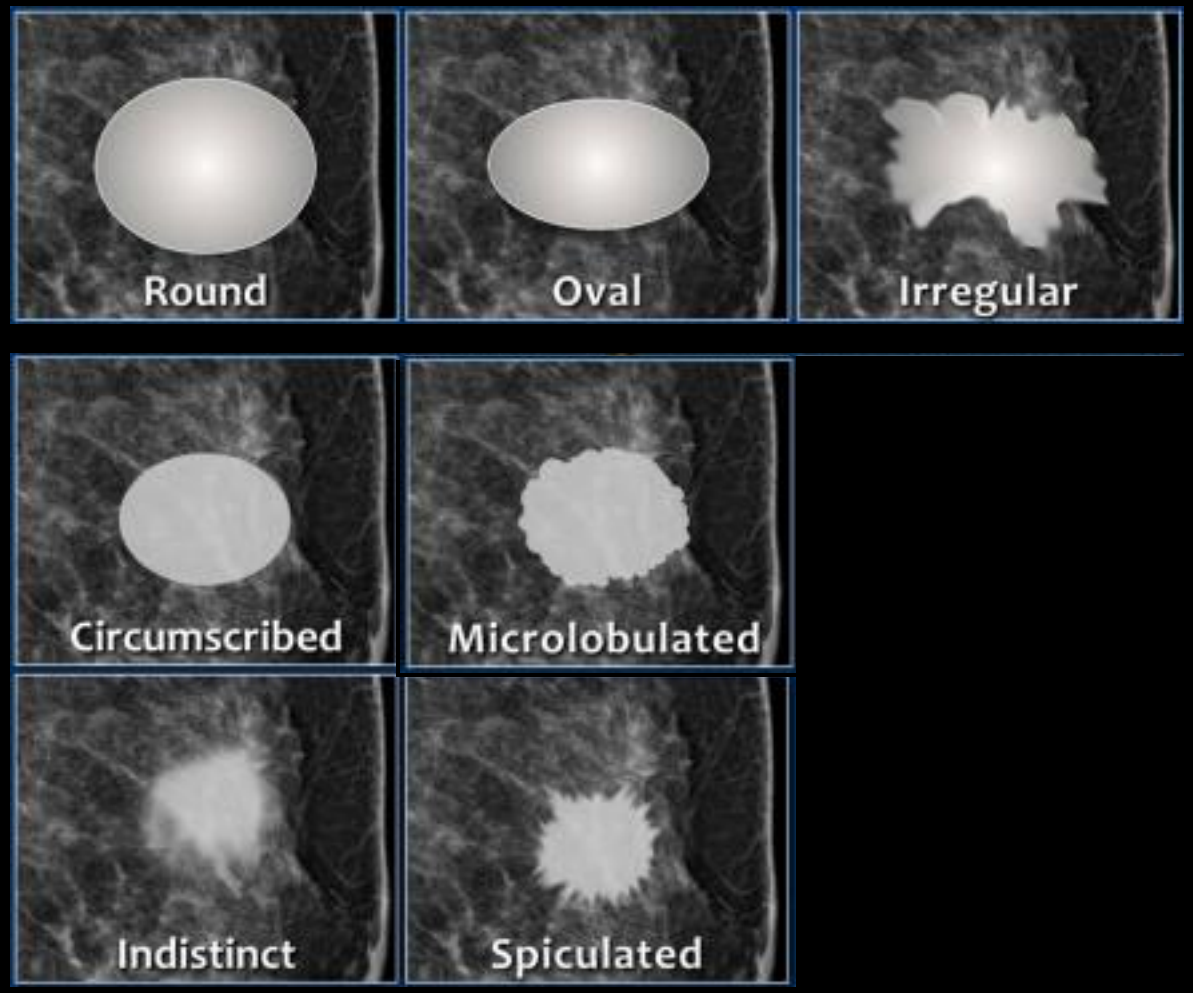

MASSA
Forma: oval, redonda ou irregular
Margens: circunscrita, microlobulada, indistinta, espiculada.
Densidade: alta densidade, iso, ou baixa densidade, contendo gordura.



Fonte: radiologyassistant

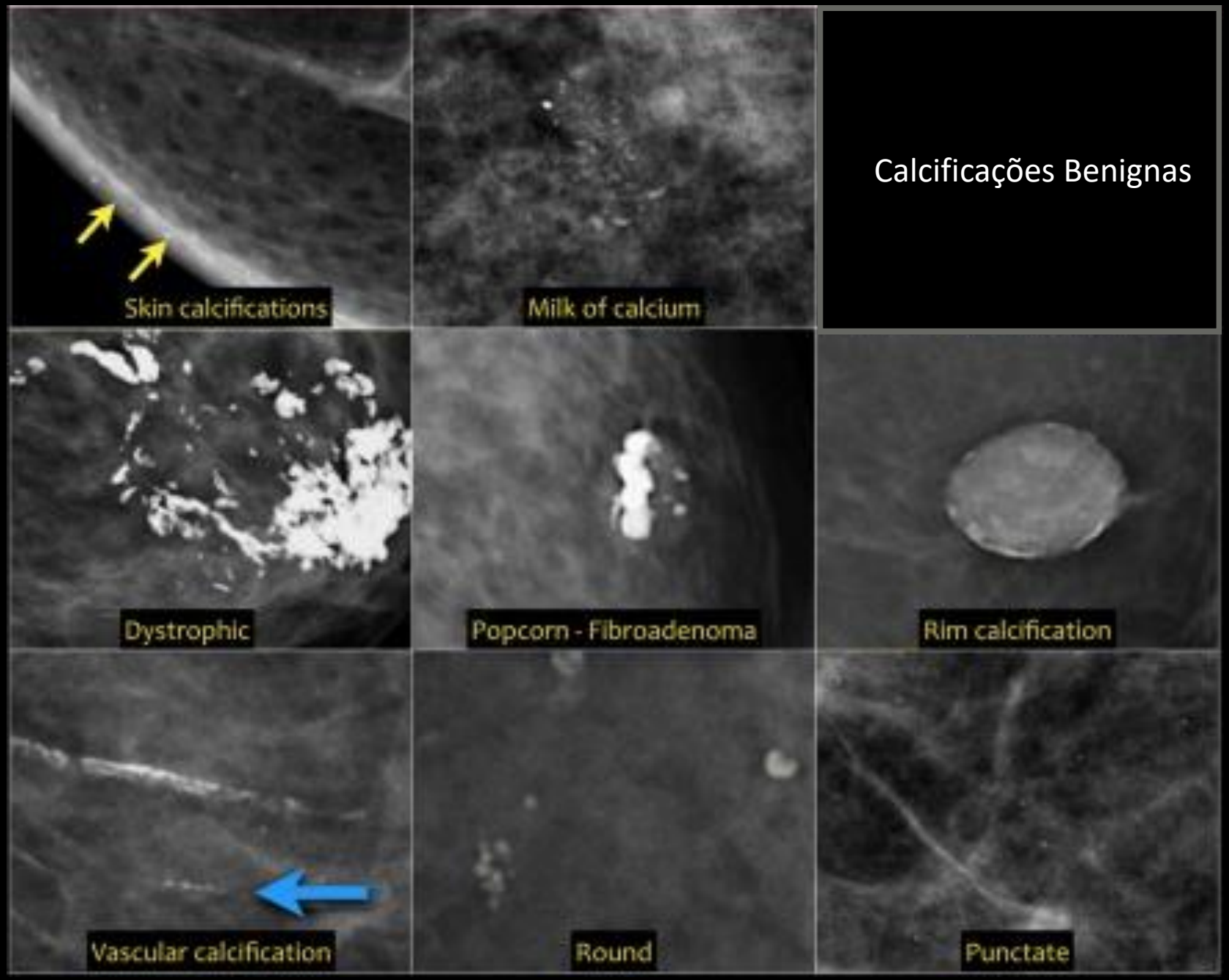

Calcificações Benignas

Fonte: radiologyassistant



CALCIFICAÇÕES Suspeitas:

1.Amorfas (4b) >>> malignidade 21%

2.grosseiramente heterogéneas (4b) >>> malignidade 13%

3.finas pleomórficas (4b) >>> malignidade 29%

4.finas lineares/ramificadas (4c) >>> malignidade 70%



CALCIFICAÇÕES **Distribuição:**
-Difusa >>> malignidade 0%
-Regional (>2cm) >>> malignidade 26%
-Agrupadas (<2cm) >>> malignidade 31%
-Lineares>>> malignidade 60%
-Segmentares >>> malignidade 62%

Critérios de suspeição:
-contornos irregulares
-ausência de hilo lipomatoso

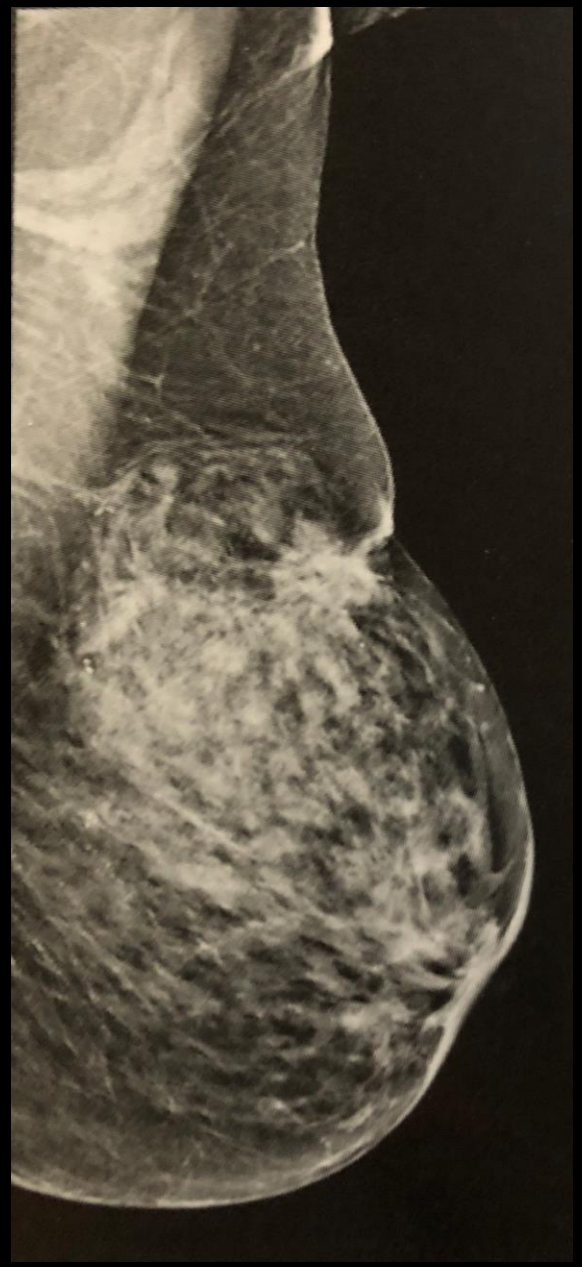

Retração da pele e mamilo

Espessamento cutâneo >2mm

Fonte: Breast Imaging – The Requisites

BI-RADS

Ecografia	
Composição da mama ?	a) Homogénea - lipomatosa
	b) Homogénea - fibroglandular
	c) Heterogénea
Massa	Forma: oval, redonda ou irregular ?
	Margens: circunscrita/regular, indistinta, microlobulada, espiculada. ?
	Orientação: paralela/não paralela. ?
	Padrão ecogenicidade: Anecoico, hiperecoico, hipoecoico, misto, heterogéneo. ?
	Aspecto posterior: reforço, sombra, sem alterações ou padrão combinado. ?
Calcificações	Dentro da lesão ou intraductais. ?
Características associadas ?	Distorção arquitectural: alterações ductais, espessamento cutâneo, retração cutânea, edema, adenopatias axilares (cortex > 3mm).

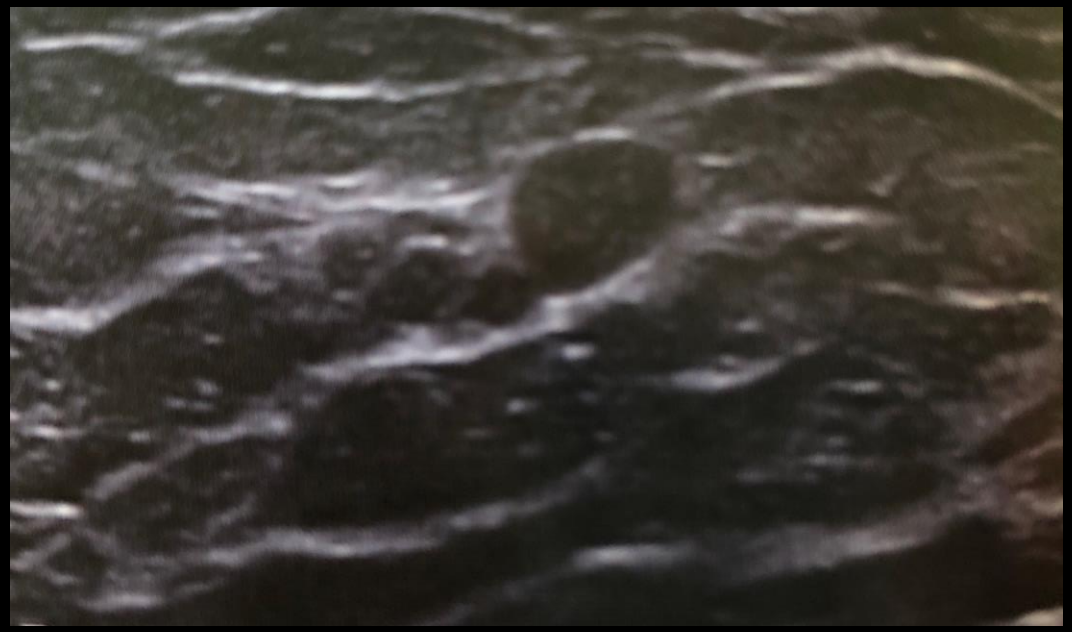

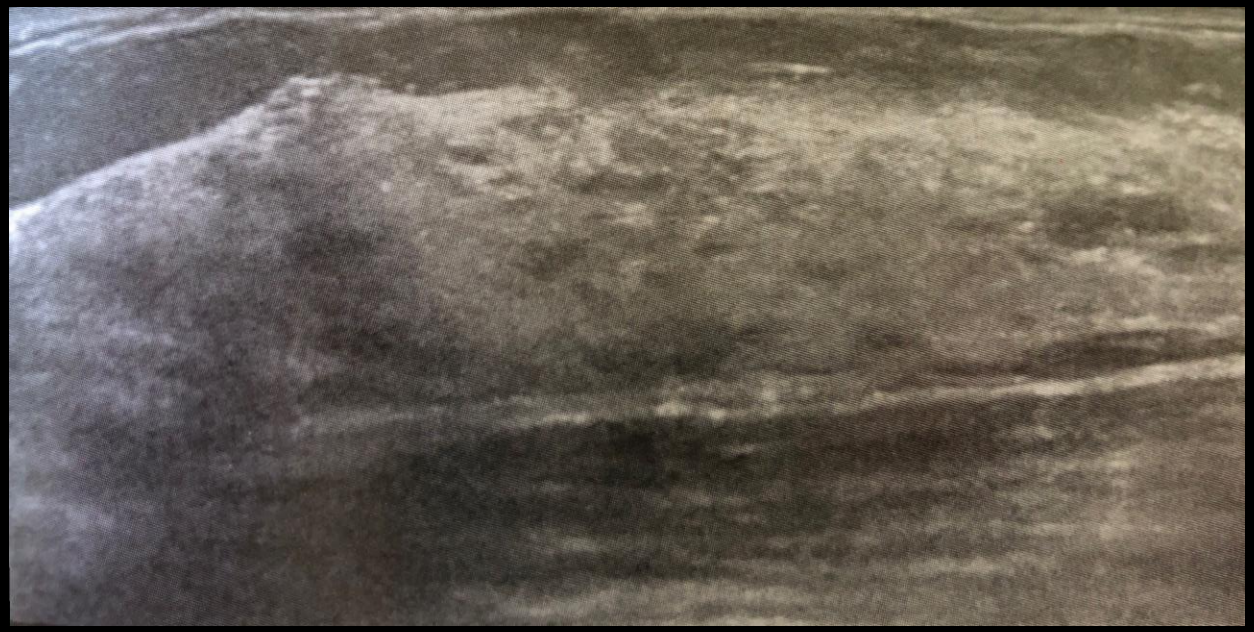

Fonte: Breast Imaging – The Requisites

Composição da mama	a) Homogénea - lipomatosa
	b) Homogénea - fibroglandular
	c) Heterogénea

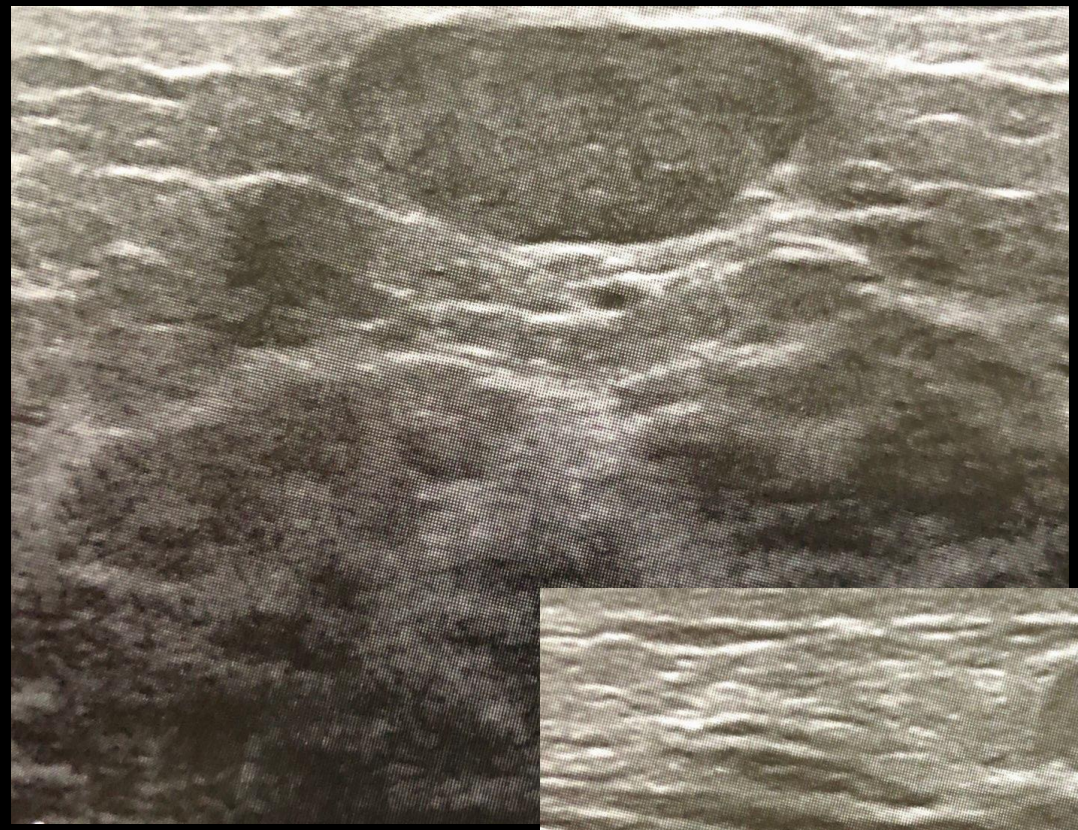

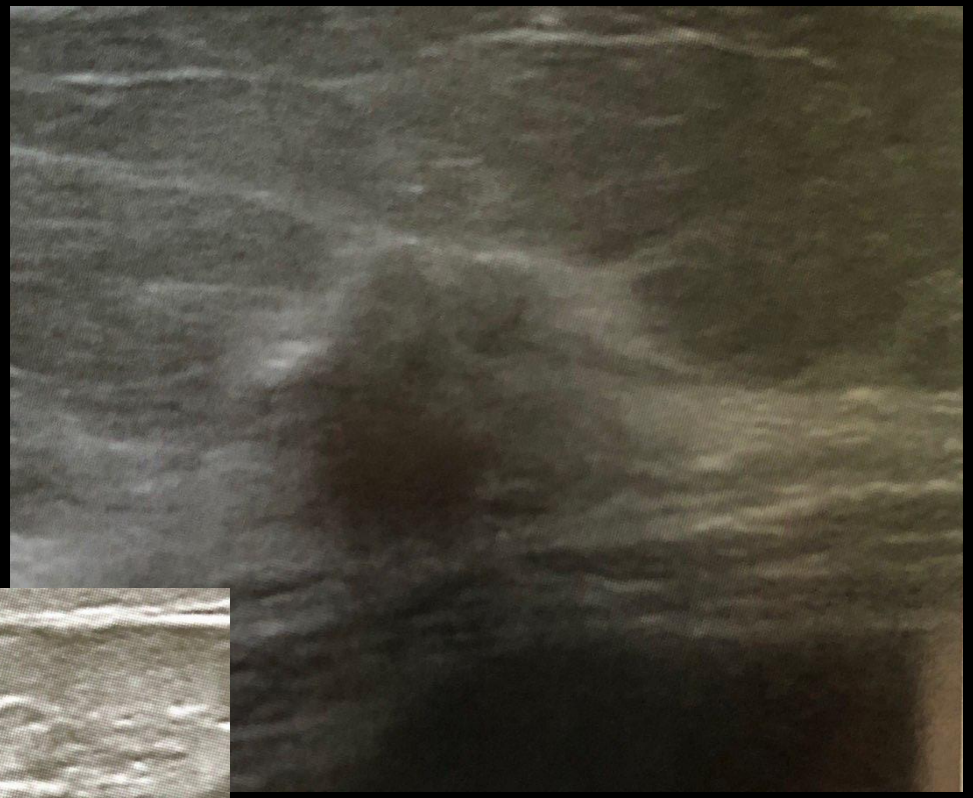

Forma: oval, redonda ou irregular

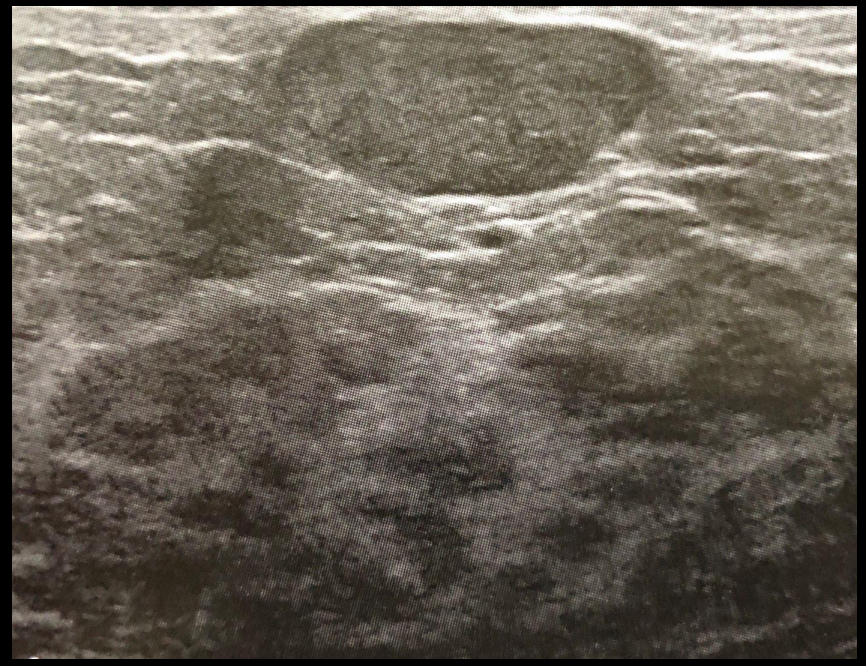

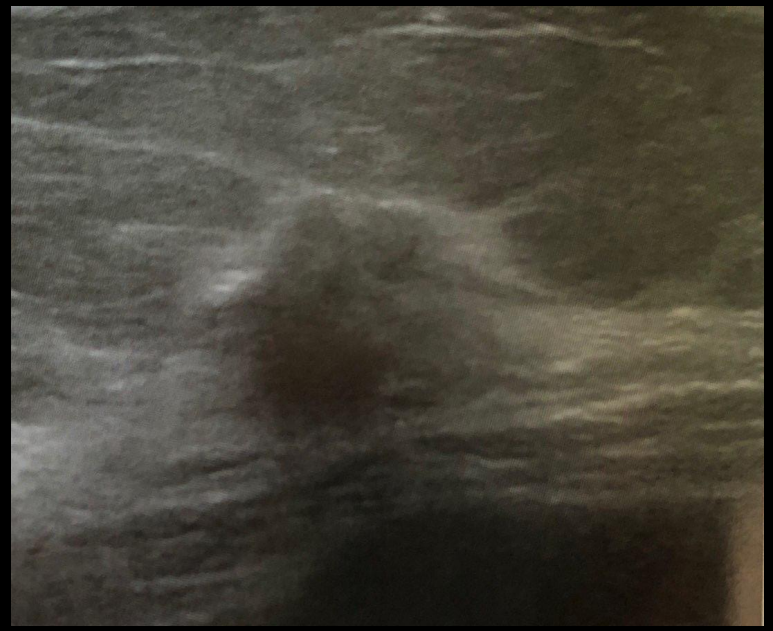

Margens: circunscrita, indistinta, microlobulada, espiculada.

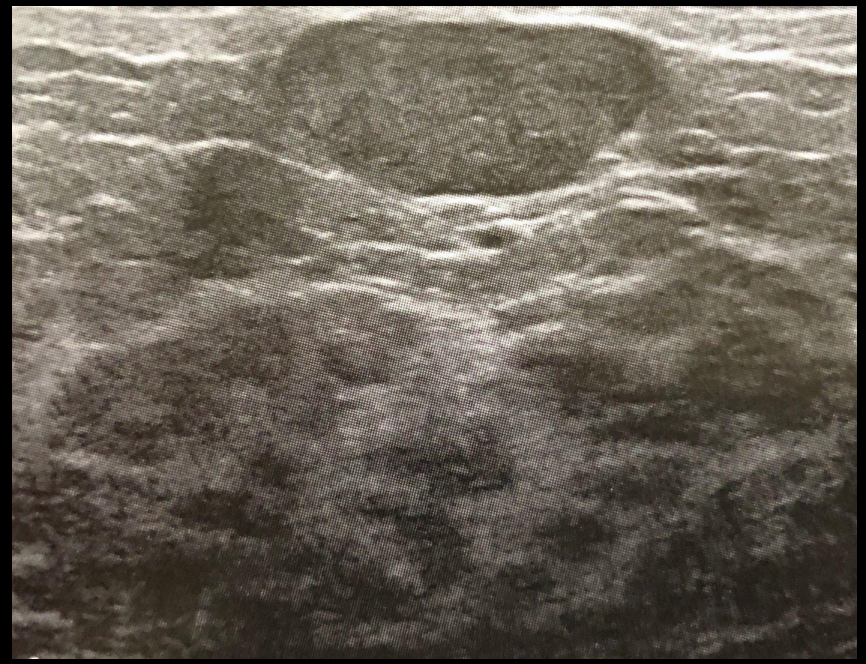

Orientação: paralela/não paralela

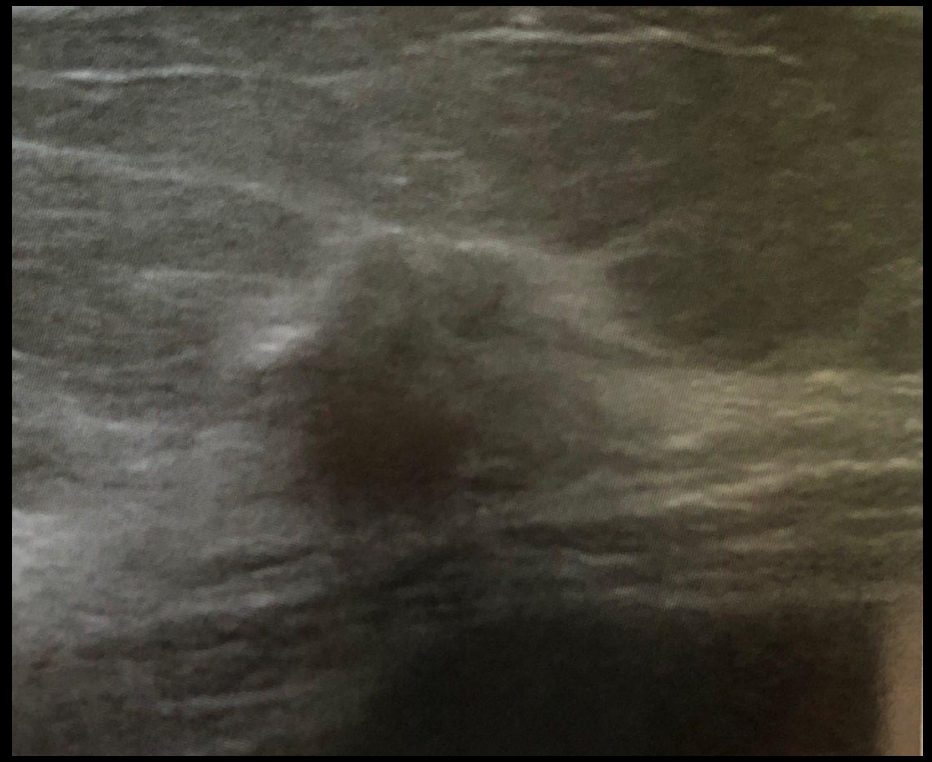

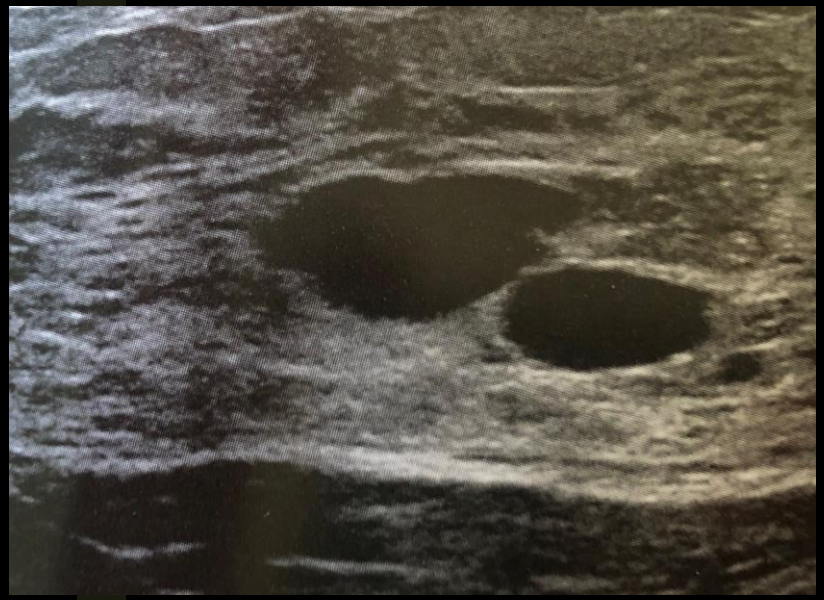
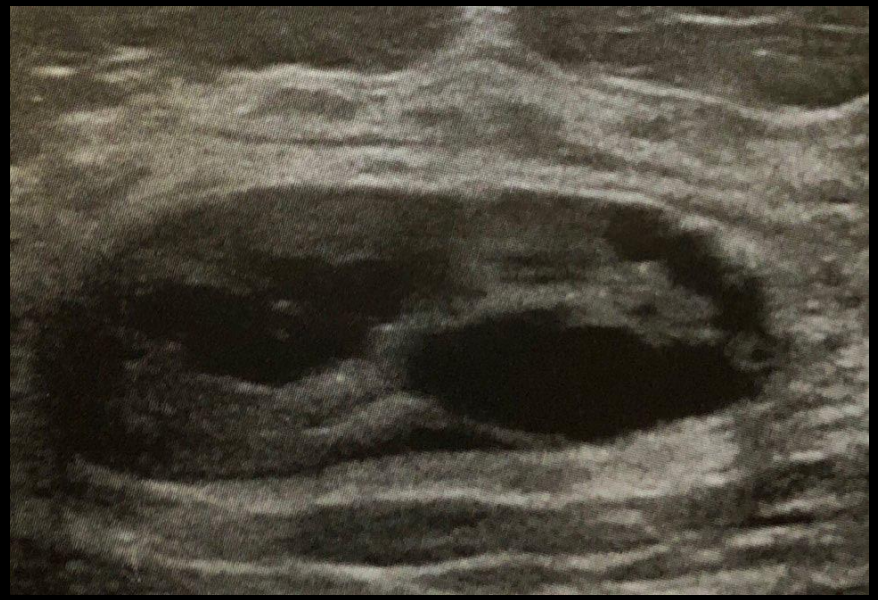

Padrão ecogenicidade: Anecoico, hiperecoico, misto, hipoecoico, heterogéneo e isoecogénico.

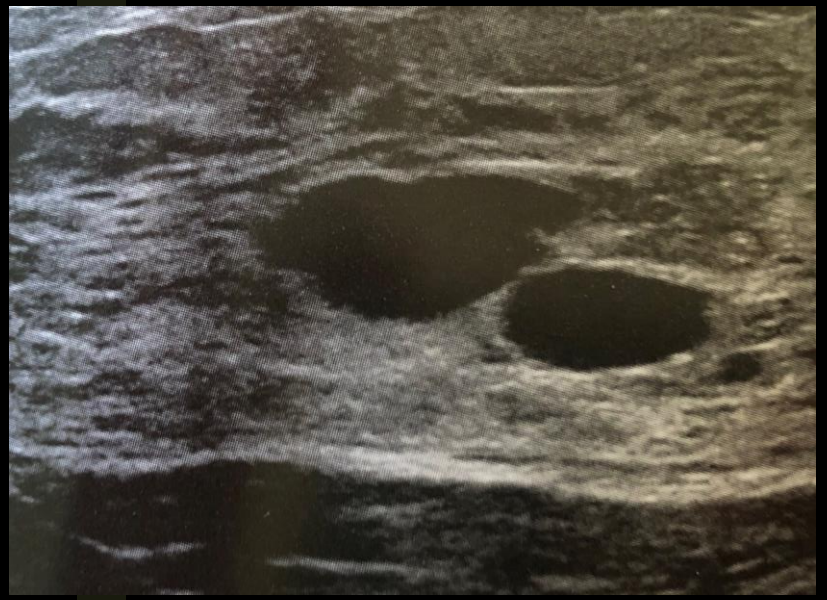

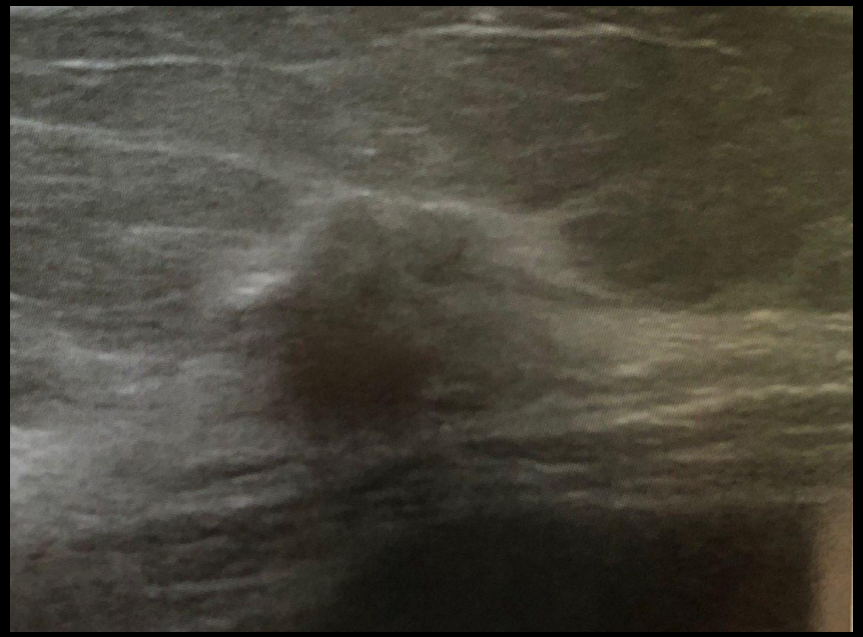

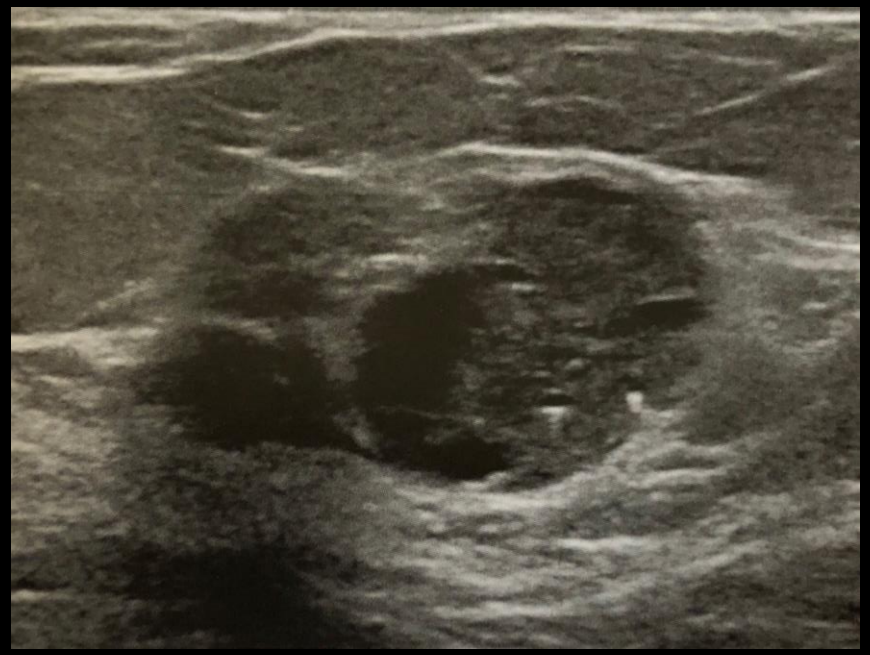

Aspecto posterior: reforço, sombra, sem alterações ou padrão combinado.

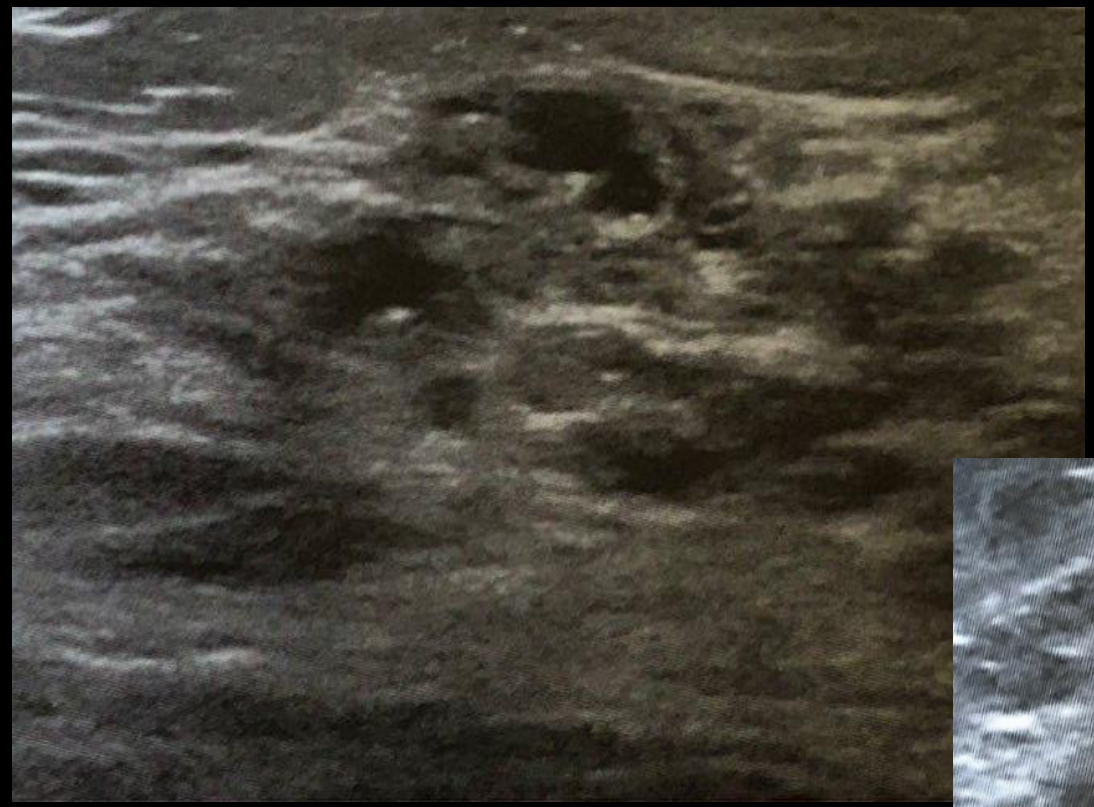

Calcificações	Dentro da lesão ou intraductais.

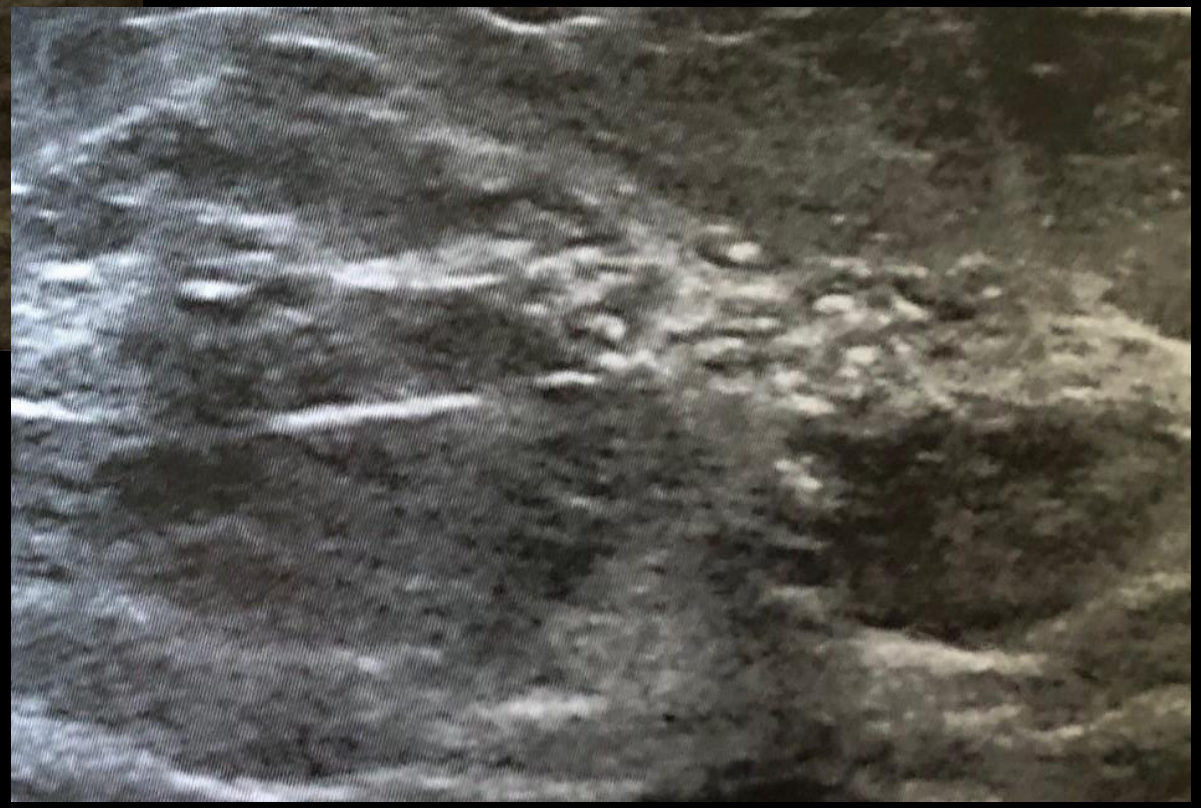

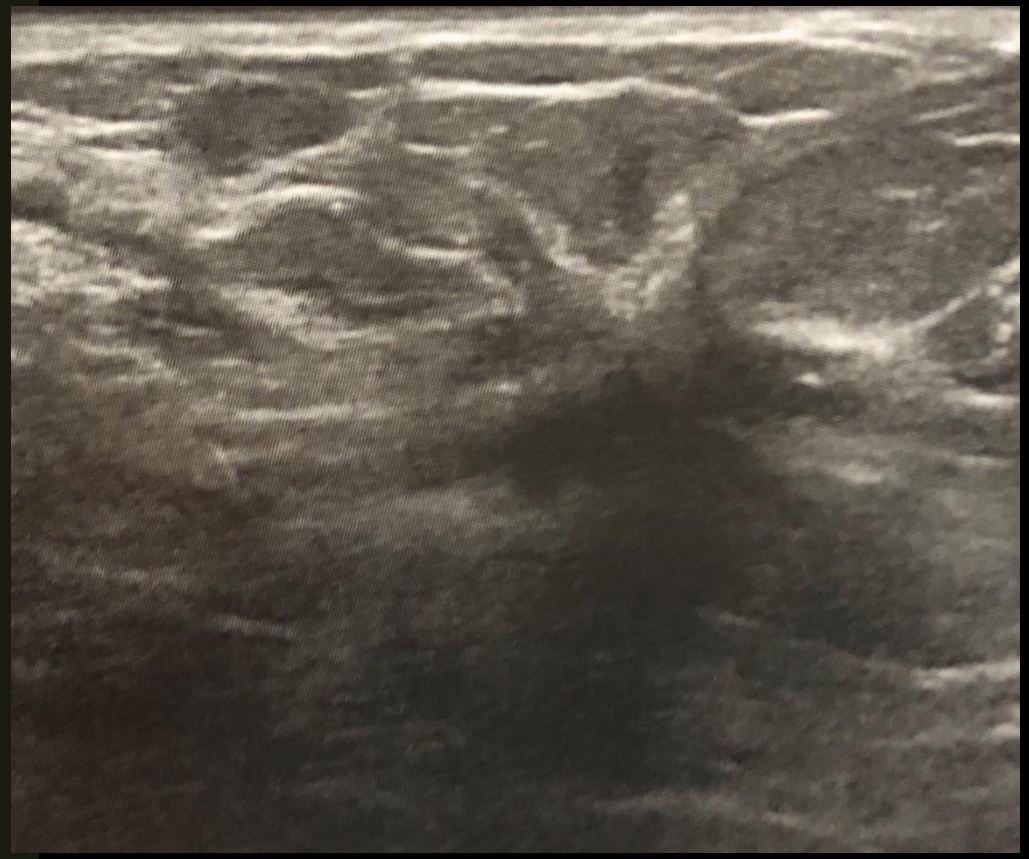

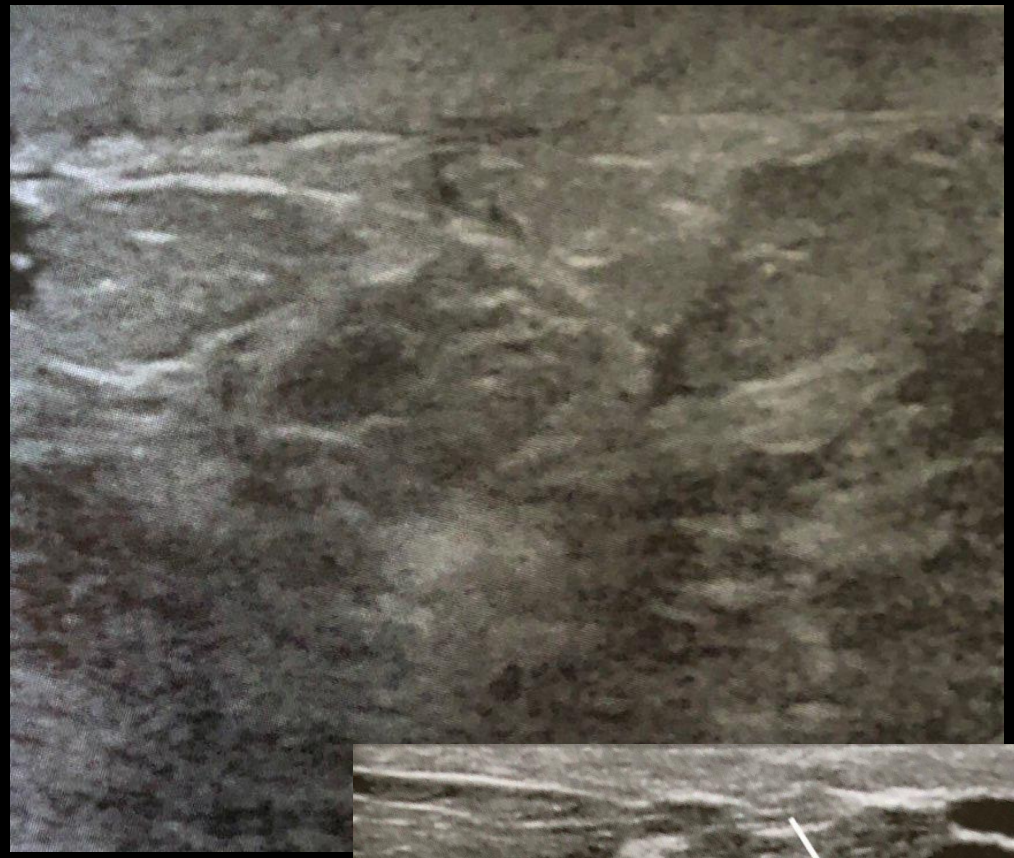

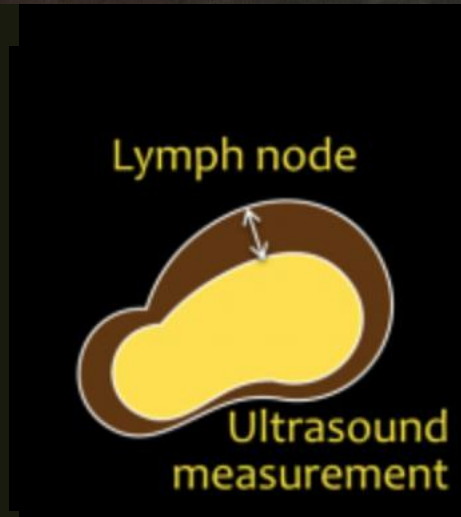

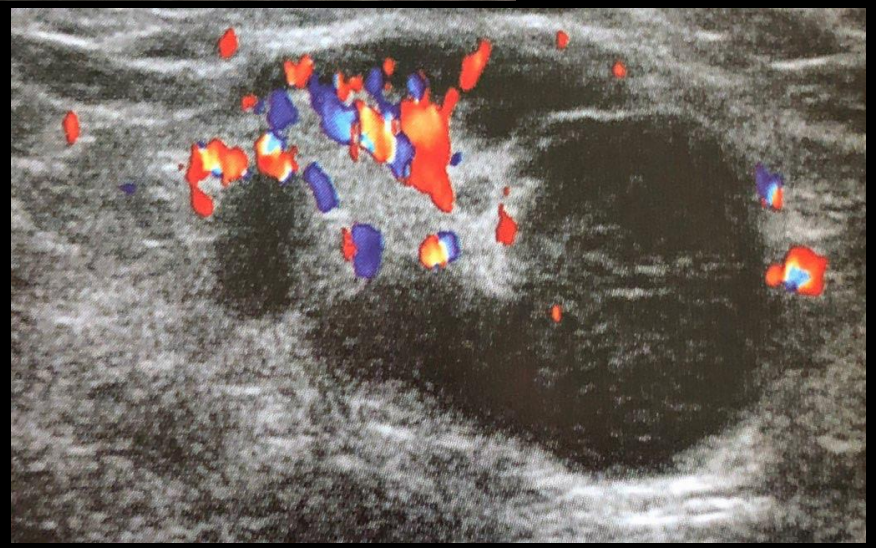

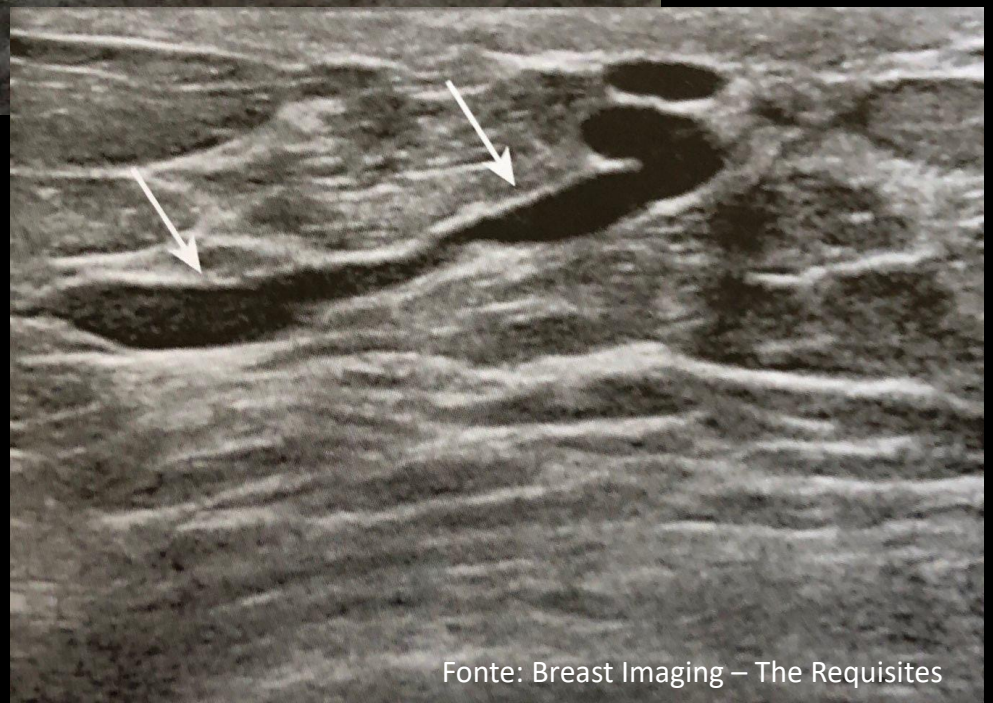

Fonte: Breast Imaging – The Requisites

BI-RADS

Classificação Final			
Categoria	Atitude		Probabilidade de malignidade
0	Necessário estudos adicionais ou faltam estudos prévios para comparar		-
1	Sem alterações	Rastreio de rotina	0%
2	Lesão Benigna	Rastreio de rotina	0%
3	Provavelmente benigna	Follow-up em 6 meses	<2%
4	Suspeito de malignidade	Citologia/biópsia	4 a – baixa (2 - 10%) 4 b – moderada (10 - 50%) 4 c – alta (50 – 95%)
5	Altamente sugestivo de malignidade	Biópsia	>95%
6	Malignidade conhecida em resultado biópsia	Cirurgia	

Bi-RADS 1= Mamas simétricas e não apresentam massas, distorção arquitetural ou calcificações suspeitas.

Bi-RADS 2=Achados benignos:

- Controlo após cirurgia conservadora da mama (distorção arquitectural, esteatonecrose,...)
- Fibroadenomas calcificados e estáveis, quistos simples
- Calcificações benignas
- Gânglios linfáticos intramamários
- Lesões contendo gordura, como lipomas, galactoceles e hamartomas
- Abcesso, hematoma, ruptura do implante e outros corpos estranhos.

Bi-RADS 3= Não se espera que mude de tamanho ou morfologia durante o intervalo de controlo.

As lesões colocadas nesta categoria incluem:

- Massa circunscrita, excluindo quisto, um gânglio intramamário ou outro achado inequivocamente benigno.
- Assimetria focal que se torna menos densa na incidência adicional por compressão local.

Avaliar estabilidade aos 6 -12 -24meses.

Se os resultados não mostrarem nenhuma mudança imagiológica, a avaliação final é alterada para BI-RADS 2 (benigna) e nenhum controlo adicional é necessário.

Se uma lesão apresentar alguma alteração durante o follow-up, ela será transformada num BI-RADS 4 ou 5 e a biópsia deverá ser realizada.

Bi-RADS 4= Esta categoria é reservada para achados que não têm a aparência clássica de malignidade, mas são suficientemente suspeitos para justificar uma recomendação para biópsia.

BI-RADS 4 tem uma ampla gama de probabilidade de malignidade (2 - 95%).

Usar na presença de adenopatia unilateral sem lesões identificáveis na mama.

■Usar a **Categoria 4a** nos resultados como:

-Massa parcialmente circunscrita, sugestiva de fibroadenoma (atípico)

-Lesão mista ou complexa

■Usar a **Categoria 4b** nos resultados como:

-Grupo de calcificações grosseiramente heterogéneas, amorfas ou finas pleomórficas

-Massa sólida com margens espiculadas

- Usar a **Categoria 4c** nos resultados como:

- Grupo de calcificações lineares finas lineares
- Massa irregular e com margens indistintas
- A imagem mamográfica CC mostra um achado, não reproduzível na visualização MLO.

- **Bi-RADS 5** deve ser reservado para os achados que são lesões da mama com probabilidade > 95% de malignidade.
- Tais como:

- Lesão espiculada, irregular + alta densidade.
- Calcificações lineares finas + arranjo segmentar.
- Massa espiculada irregular + calcificações pleomórficas associadas.

- Usar **Bi-RADS 6** se:

- Após excisão cirúrgica incompleta
- Após monitorizar a resposta à quimioterapia neoadjuvante

Não usar após a tentativa de excisão cirúrgica com margens positivas e sem achados de imagem além da cicatriz pós-cirúrgica.

- Quando fazer biópsia de lesão mamária?

-Bi-RADS 4 e 5!

4	Suspeito de malignidade	Citologia/biópsia	4 a – baixa (2 - 10%) 4 b – moderada (10 - 50%) 4 c – alta (50 – 95%)
5	Altamente sugestivo de malignidade	Biópsia	>95%

- Que técnicas existem e quais optar?

-Biópsia guiada por ecografia >> se lesão visível na ecografia.

-Biópsia orientada por estereotaxia >> se apenas visíveis alterações suspeitas na mamografia (ex. microcalcificações, distorções radiárias).

Como fazer biópsia de lesão mamária?

1º) Assinar documento do consentimento informado, explicar riscos e benefícios

-Complicação mais comum é o **hematoma** (raramente significativo), mas muito raramente também pode ocorrer **hemorragia ativa** com necessidade de intervenção, **sobre-infecção**, **pneumotórax**, **rotura de implantes mamários** ou **fistulas ductais** sobretudo em mulheres a amamentar.

2º) Desinfeção da pele (álcool ou iodopovidona)

3º) Anestesia local (lidocaína a 1%)

4º) Biópsia

Segue-se a apresentação do sistema de biópsias – EncorENSPIRE® Breast Smart Biopsy System.

Obrigada!